ÉTUDE

SUR LA

CHÉLOÏDE

THÈSE INAUGURALE

PRÉSENTÉE A LA FACULTÉ DE MÉDECINE DE BERNE, EN VUE D'OBTENIR LE GRADE DE DOCTEUR EN MÉDECINE

PAR

JULES DÉNÉRIAZ

DE SION

Médecin-chirurgien.

Ancien assistant au laboratoire d'anatomie normale, à Berne, ancien médecin interne de l'Hôpital cantonal vaudois, à Lausanne.

GENÈVE

IMPRIMERIE CHARLES SCHUCHARDT

1887

ÉTUDE

SUR LA

CHÉLOÏDE

THÈSE INAUGURALE

PRÉSENTÉE A LA FACULTÉ DE MÉDECINE DE BERNE, EN VUE D'OBTENIR LE GRADE DE DOCTEUR EN MÉDECINE

PAR

JULES DÉNÉRIAZ

DE SION

Médecin-chirurgien.

Ancien assistant au laboratoire d'anatomie normale, à Berne, ancien médecin interne de l'Hôpital cantonal vaudois, à Lausanne.

GENÈVE

IMPRIMERIE CHARLES SCHUCHARDT

1887

Acceptée par la Faculté de médecine de Berne, sur la proposition de M. le professeur LANGHANS.

Le doyen,
H. KRONECKER.

A LA MÉMOIRE DE MON PÈRE

A mon cher maître et ancien chef de service

MONSIEUR LE DOCTEUR MERCANTON

Chirurgien en chef de l'Hôpital cantonal, à Lausanne.

Témoignage d'affection et de reconnaissance.

ÉTUDE SUR LA CHÉLOÏDE

I

Historique et introduction.

L'histoire de la chéloïde remonte à la fin du siècle dernier. En 1790, Retz[1] décrivait pour la première fois, sous le nom de *dartre de graisse*, une affection de la peau offrant tous les caractères de celle qui va faire l'objet de cette étude. Il la considère comme étant « de même nature qu'une maladie du tissu cutané, observée à l'hôpital des enfants trouvés et consistant dans l'épaississement et l'amas de graisse à la surface du corps. » Il cite un cas dans lequel le malade a guéri.

Pendant vingt ans, on ne retrouve plus de traces de cette affection dans la littérature. C'est alors que parurent les remarquables travaux d'Alibert, qui donna le premier à la chéloïde son nom et une place fixe parmi les maladies de la peau. Il la décrivit d'abord sous le nom de « cancroïde[2] » à cause de ses prolongements offrant quelques ressemblances avec des pattes d'écrevisse; puis, en 1817[3], il changeait ce nom contre celui, assez impropre du reste, de *chéloïde*. Il ne considérait pas cette affection comme étant de nature cancéreuse, mais comme une simple hypertrophie de la peau, *sui generis*, capable de rétrograder et même de disparaître.

[1] Retz, Des maladies de la peau et de celles de l'esprit. Paris, 1790.

[2] Alibert, Description des maladies de la peau. Paris 1814.

[3] Alibert, Quelques recherches sur la chéloïde; *Mémoire de la Société médicale d'émulation*, Paris, 1817.

En 1833 [1], il parle de deux formes, selon lui absolument distinctes : la *chéloïde spontanée* (*Kelis genuina*), s'accompagnant de très vives douleurs et ne croissant que sur un épiderme intact, et la *chéloïde cicatricielle* (*Kelis spuria*), toujours indolore et ne se développant qu'ensuite de solutions de continuité des tissus cutanés.

Depuis Alibert, les travaux se sont succédés en grand nombre, et les idées les plus diverses ont été émises sur la nature de la chéloïde. Il serait trop long de vouloir les rapporter toutes en détail. Disons seulement rapidement qu'on l'a tour à tour considérée comme étant de nature tuberculeuse ou scrofuleuse (Coley [2], Fuchs [3], Tilbury Fox) ; comme étant une simple hypertrophie du tissu cutané ou sous-cutané, analogue aux verrues et aux condylomes (Hawkins [4], Benjamin [5], Hardy [6]). Michon [7] la décrit à côté du cancer cutané ; Follin [8] et Lebert [9] la rangent parmi les tumeurs fibroplastiques qui se rapprochent le plus des sarcomes.

Suivant Virchow [10], la nature de la chéloïde dépendrait de sa richesse en éléments cellulaires ; et, d'après le nombre de ceux-ci, relativement aux éléments fibreux, nous aurions tantôt un fibrome, tantôt un sarcome.

Langhans [11] donne une description histologique très détaillée de chéloïdes spontanées, et arrive à la conclusion qu'il s'agit, dans son cas, de fibromes, tout en laissant à des travaux ultérieurs le soin de décider si les idées de Virchow sont fondées.

Il résume d'une manière très-précise tous les travaux parus avant son ouvrage, et ses recherches nous ont été de la plus grande utilité dans l'étude de la littérature antérieure à cette époque.

[1] Alibert, Monographie des dermatoses, Paris, 1832.

[2] Coley, Chirurgische Wahrnehmungen. *Lancet*. Vol. I, n° 14, 1834.

[3] Fuchs, Hautkrankheiten, 1840.

[4] Hawkins, Frorieps Notizen, 1842, page 183.

[5] Benjamin, *Virchow's Archiv*. 1855.

[6] Hardy, *Dictionnaire de Jaccoud*, art. Chéloïde.

[7] Michon, Du cancer cutané. *Thèse de concours*, Paris, 1848.

[8] Follin, *Gazette des hôpitaux*, 1849.

[9] Lebert, Maladies cancéreuses, 1851.

[10] Virchow, Krankhafte Geschwülste, II, 1864.

[11] Langhans, *Virchow's Archiv*. XL.

Warren [1], Neumann [2], Rudnew [3], parlent d'altérations des parois des vaisseaux, et expliquent ainsi les récidives.

Hardy [4] considère la chéloïde comme une difformité de la peau, plutôt que comme une véritable maladie, à cause de sa bégninité et de sa résistance aux traitements, tandis que Pick [5] la regarde comme étant sous l'influence d'une altération des nerfs de la peau.

Nous trouvons enfin dans Hebra [6] et Ziemmsen [7] deux descriptions très détaillées, celle d'Hebra surtout, de l'affection qui nous occupe. Le premier, comparant ses propres observations à celles publiées jusqu'alors, range la chéloïde dans les affections bénignes de la peau et conclut en disant :

1° Qu'elle est un néoplasme entièrement distinct de la cicatrice et surtout de la cicatrice hypertrophique ;

2° Qu'elle peut se développer sur un corps papillaire complètement normal, ou au-dessus et au-dessous de cicatrices.

Le second revient à l'idée de Virchow lorsqu'il dit : « Dans certains cas le tissu est principalement fibreux, et l'on admet alors une analogie avec le fibrome ; dans d'autres, la tendance à récidiver, la ténacité du mal et l'abondance en éléments cellullaires sont autant de points rappelant une parenté avec le sarcome.

La distinction fondamentale établie par Alibert en chéloïde cicatricielle et chéloïde spontanée a été combattue dès les premiers temps, et a donné lieu à des exagérations dans deux sens opposés. D'un côté, l'on niait l'existence d'une chéloïde cicatricielle et l'on n'admettait que la chéloïde vraie, spontanée, naissant sur un tégument tout à fait intact (Fuchs, Schuh [8], Wedl [9], Pick). D'un autre, on faisait rentrer dans le cadre de la maladie toutes les végétations qui peuvent se former sur une cica-

[1] Warren, Sitzungsbericht der *K. Akademie d. Wissensch.* 1868. März.

[2] Neumann, Lehrbuch der Hautkrankheiten, 1873.

[3] Rudnew, *Journal f. normal. patholog. Histologie, Pharmak., und klin. Medizin*, 1870.

[4] Hardy, loc. cit.

[5] Pick, *Wien. med. Wochenschrift*, XVII, 1867.

[6] Hebra, Traité des maladies de la peau ; article Chéloïde, par Kaposi, 1873.

[7] Ziemmsen, Hautkrankheiten ; art. Chéloïde, par Schwimmer.

[8] Schuh, Pseudoplasmen, Wien, 1854.

[9] Wedl, Histologie.

trice (Bazin); et l'on pouvait ainsi arriver à des erreurs regrettables, puisque l'on ne considérait que l'aspect extérieur des néoplasies, sans s'occuper de leur structure intime, de leurs éléments constituants. Aussi est-ce à juste titre que des auteurs se sont élevés contre cette manière de voir (Virchow, Pick). Mais le principe d'Alibert n'en est pas moins exact, et des découvertes plus récentes ont prouvé d'une manière évidente l'existence histologique d'une chéloïde cicatricielle, si difficile que puisse en être souvent le diagnostic précis.

Se basant sur leurs recherches microscopiques, Warren, et après lui Kaposi, ont admis, 1° une chéloïde spontanée; 2° une chéloïde cicatricielle; 3° une cicatrice hypertrophique; cette division, scientifiquement prouvée, est donc indiscutable.

Cet aperçu historique, surtout si nous ajoutons qu'il est loin d'être complet, et que nous pourrions encore prolonger beaucoup nos citations, suffira à prouver quelle confusion devait régner, à un certain moment, dans l'étude de la chéloïde. Et de nos jours encore, si nombreuses qu'aient été les recherches microscopiques à ce sujet, les auteurs ne sont pas tous d'accord sur la nature histologique des tumeurs, et l'étiologie et la pathogénie de l'affection sont encore entourées de mystère.

M. le Dr Mercanton, chirurgien de l'hôpital cantonal à Lausanne, possédait dans son service une observation de chéloïdes multiples et spontanées qui, sous ce double point de vue, pouvait fournir de précieux renseignements, et il a eu l'obligeance de la mettre à notre disposition.

Ce cas, typique et résumant pour ainsi dire à lui seul toute l'histoire de la chéloïde, sera décrit avec soin et formera la base de notre étude. Des tumeurs ont été extirpées dans tous les degrés de développement, et nous avons pu suivre ainsi au microscope l'évolution complète du néoplasme, depuis les premiers débuts de l'affection, période que l'on n'avait jamais eu auparavant l'occasion d'examiner histologiquement, jusqu'à l'état le plus avancé.

Nous tenons, avant de commencer, à exprimer toute notre reconnaissance aux deux maîtres qui nous ont aidé dans ce travail : à M. le Dr Mercanton, qui a bien voulu nous céder son cas et ses observations cliniques, et dont les conseils nous ont été si utiles pour cette partie de l'ouvrage, et à M. le Dr Langhans, professeur d'anatomie pathologique à Berne, dans le laboratoire duquel nous avons fait l'étude microscopique, et que

nous ne saurions trop remercier pour l'habile direction et le précieux concours qu'il nous a prêtés.

II

Observations.

Observation I. — B. P. est un homme de 37 ans, ne présentant aucun antécédent héréditaire, ni tuberculeux, ni syphilitique. Il n'a lui-même jamais eu d'affections vénériennes. Enfant, il a toujours été d'une santé délicate. Il a souffert pendant longtemps de maux d'yeux assez violents (conjonctivite). Vers 15 ans, il a fait une grave maladie qu'il croit être la variole : elle guérit cependant sans traitement médical, et ne laissa que de très légères cicatrices. A l'âge de 22 à 23 ans, un ictère avec pleurésie, affection qui dure quatre mois.

Depuis de longues années, B. souffrait de douleurs rhumatismales dans les genoux et les pieds. Les orteils se sont déformés petit à petit, (flexion dorsale et adduction) ; des durillons se sont formés sur les points les plus proéminents ; il s'en suivit des abcès et des ulcérations, et c'est ce qui a amené B. à l'hôpital, en décembre 1884.

C'est alors que l'on a examiné sérieusement pour la première fois les nombreuses tumeurs qui couvrent son corps, et voici ce que l'on a pu savoir au sujet de l'apparition et du développement de ces chéloïdes.

B. se rappelle avoir eu de tout temps de nombreux *boutons d'acné* sur le corps. Il ne sait pas à quelle époque précise les premières chéloïdes ont apparu ; il les avait déjà comme petit garçon, alors qu'il commençait à fréquenter l'école.

Ses premiers souvenirs un peu exacts se rapportent à deux tumeurs, l'une à la poitrine, l'autre au côté interne du genou droit (7 à 8 ans). La première siégeant entre le sternum et le mamelon droit, à la place où se voit maintenant la plus grosse plaque néoplasique, était de la grosseur d'une framboise et en avait la coloration et la surface bosselée. La seconde, moins proéminente, mais plus étendue (comme une pièce de cinq francs), était dure au toucher, de coloration bleuâtre, et douloureuse soit spontanément), soit à la pression. B. éprouvait des sensations étranges : il lui semblait qu'un ver se promenait sous sa peau ; de fortes démangeaisons alternaient avec des douleurs aiguës et lancinantes, la chaleur les exaspérait, mais les variations de température, l'apparition d'un orage etc., n'y apportaient aucun changement.

Il croyait avoir affaire à des « envies. » Peu après apparurent une tumeur au côté externe du genou gauche, et une autre au haut de la cuisse droite (à 10 ans). Mais jusqu'à l'âge de 22 à 23 ans, ces tumeurs ne se développèrent que très peu. et elles n'avaient, à cette époque, guère dépassé leur volume primitif.

C'est alors que B. remarqua que, parmi les nombreux boutons d'acné qui couvraient son corps, il y en avait qui se développaient plus que d'autres. Ils devenaient durs et lisses, étaient d'un rouge vif, et, parfois indolores, parfois le siège de ces sensations déjà décrites; ils s'agrandirent rapidement, et se réunirent, sur la poitrine, pour former la grande plaque cicatricielle qui s'y voit maintenant. A côté d'elle se formaient aussi d'autres tumeurs isolées. Souvent le malade les grattait : ils s'ulcéraient alors parfois, et laissaient écouler un liquide séreux assez abondant, mais jamais de sang.

Deux ou trois ans plus tard, apparurent des tumeurs sur l'épaule gauche; et depuis lors il s'en forme presque chaque année de nouvelles sur quelque partie du corps. Elles débutent toujours d'une façon identique; le malade est très affirmatif à cet égard : ce sont toujours les mêmes boutons rouges et durs, et qui croissent d'autant plus rapidement qu'il est plus avancé en âge. Arrivés à une certaine grosseur, ils deviennent stationnaires, ou ne font plus que de très lents progrès. Aucun n'a retrogradé complètement et disparu.

Depuis le premier séjour de B. à l'hôpital. en 1884-1885, l'état des chéloïdes a peu changé; quelques tumeurs ont continué à se développer; d'autres, et le plus grand nombre, sont restées stationnaires. Il s'en est par contre formé de nouvelles, dont la plus grosse dépasse actuellement le diamètre d'une pièce de cinq francs. On avait alors extirpé trois tumeurs, dans le but de les soumettre à un examen histologique approfondi. Immédiatement après leur extirpation, elles se sont affaissées, et ont perdu la plus grande partie de leur coloration, preuve que la tension de leur tissu, et leur rougeur sont dues principalement au sang qu'elles contiennent, et qui s'écoulait alors en abondance. Les plaies se sont réunies sans suppurer; et malgré cela, quelques jours après, on pouvait déjà remarquer dans les cicatrices de magnifiques récidives, qui, malgré les efforts tentés pour les enrayer (compression, badigeonnage de collodium) n'en ont pas moins poursuivi leur croissance. Chez deux d'entre elles, chaque point de suture a donné naissance à autant de prolongements symétriques, des deux côtés de l'incision formant le corps de la tumeur, qui avait ainsi tout à fait l'aspect d'une salamandre. Dans la troisième par contre plusieurs points de suture sont restés nets et sans tissu chéloïdien.

Depuis, ces récidives ont continué à se développer rapidement, et nous aurons l'occasion de parler plus tard de quelques caractères spéciaux qu'elles présentent.

Notons enfin le fait que notre sujet porte à la tête, aux mains et aux

bras, plusieurs cicatrices, suite de blessures ou de furoncles, qui sont parfaitement nettes, et sans traces d'hypertrophie. Pendant son séjour à l'hôpital, il a subi à différentes reprises l'amputation de trois orteils ; une incision a été faite à trois centimètres d'une des tumeurs, et toutes ces places ont guéri sans chéloïdes. Il en est de même de cicatrices de ventouses scarifiées que l'on avait appliquées sur son dos dans une précédente affection, et de la piqûre d'une sangsue, posée, dans un but expérimental, près d'une chéloïde, ainsi que de légères cicatrices au visage et sur le corps, et que B. dit être les restes d'une petite vérole qu'il a eue dans sa jeunesse.

Si nous passons maintenant à l'examen du cas, tel que nous l'avons observé en dernier lieu, nous nous trouvons en présence d'un homme de petite stature, d'un aspect assez grêle, et présentant un certain nombre de difformités curieuses : les mains sont singulièrement *palmées,* la peau s'étendant jusqu'aux deux tiers de la première phalange ; les rebords orbitaires (arcus superciliaris) sont très proéminents, présentent de véritables exostoses ; les orteils sont tous plus ou moins déformés, trois orteils sont amputés. Le malade présente en outre les symptômes cliniques d'une insuffisance mitrale prononcée.

Ce qui frappe surtout chez lui, ce sont les nombreuses tumeurs dont son corps est parsemé (voir Pl. I). Nombreuses surtout sur la poitrine, les épaules et le dos, elles manquent complètement à l'abdomen et au visage. On en voit aussi à la nuque. aux bras et aux jambes : cette dernière localisation est considérée comme très rare (Kaposi, Schwimmer).

Ces tumeurs siègent dans la peau elle-même, et sont, avec elle, mobiles sur les parties profondes. Mais elles présentent dans leurs formes et leurs caractères extérieurs des différences telles que l'on pourrait, à première vue, croire à des manifestations morbides tout à fait étrangères l'une à l'autre.

C'est ainsi que nous voyons sur la poitrine une grande plaque, aux contours tout à fait irréguliers et capricieux, et que l'on prendrait facilement pour une cicatrice syphilitique ou une suite de brûlures. Elle envoie dans tous les sens de nombreux prolongements. Sur l'épaule gauche, se trouve une autre tumeur, sans aucun prolongement, aussi régulière qu'un segment de sphère qu'on aurait appliqué sur la peau, le centre proéminent de 5 à 6 millimètres, les bords se perdant insensiblement ; entre ces deux types extrêmes, on rencontre de nombreux intermédiaires représentés par des tumeurs plus ou moins régulièrement rondes ou ovales, allongées comme des biscuits, ou dont les contours irréguliers sont formés par la réunion secondaire de plusieurs tumeurs, ou par des appendices partant du corps du néoplasme. Tantôt les bords sont à pic ; tantôt, et c'est le cas le plus fréquent, ils meurent peu à peu dans la peau environnante. On voit des tumeurs de toutes dimensions ; la plus grande mesure jusqu'à 23 centimètres de longueur, la plus petite n'atteint pas même la grosseur d'un grain de maïs.

Les autres symptômes extérieurs sont aussi différents que la forme et la dimension, et nous ne pouvons mieux les faire ressortir qu'en décrivant un peu minutieusement la grosse plaque néoplasique qui se trouve sur le sternum. Elle commence dans le creux axillaire droit, avec une largeur de 0,02; s'avance horizontalement jusqu'au-dessus du mamelon, et là, tandis que son bord supérieur reste à peu près rectiligne, son bord inférieur décrit une courbe qui porte sa plus grande largeur à six centimètres. De là, le néoplasme remonte obliquement sur le sternum, et se termine par deux branches, qui s'en vont à droite et à gauche, sur la deuxième côte. Un peu plus bas à gauche, un prolongement plus long que les autres se dirige sur la troisième côte. De l'extrémité axillaire à la pointe de ce dernier appendice, la tumeur mesure 23 centimètres.

Ce qui frappe surtout dans cette plaque chéloïdienne, c'est la diversité d'aspect des tissus qui la composent.

Les bords du corps de la tumeur, l'extrémité des prolongements, en un mot, tous les points par lesquels la tumeur s'accroît encore ou s'est accrue en dernier lieu, sont formés d'un tissu ferme et élastique résistant à la pression du doigt, et de couleur rouge bleuâtre assez vive. La surface en est très légèrement bosselée, l'épiderme très lisse et tendu, et ne présente d'anormal que sa coloration. Ce tissu fait fortement saillie au-dessus de la peau saine, et y lance de nombreux prolongements qui se divisent à leur tour, et viennent y mourir comme de fines stries rougeâtres. Il est douloureux à la pression, et lorsqu'on le comprime un instant, il perd la plus grande partie de sa coloration.

A la place où la tumeur est le plus large, ce tissu ne forme qu'un rebord externe, saillant, mesurant environ un centimètre. L'intérieur présente un aspect diamétralement opposé. C'est une grande plaque, d'un blanc brillant, cicatriciel. De consistance plus molle que la peau saine, n'en dépassant que très peu le niveau, elle a perdu son élasticité. L'épiderme n'y forme aucun pli, et ne présente pas non plus les sillons de la peau normale. La sensibilité y est diminuée; la pression ne cause pas de douleurs : bref nous avons tous les signes d'une atrophie cutanée.

Plus loin, dans les parties remontant sur le sternum, au point où la tumeur se divise en plusieurs prolongements, se trouve un tissu tenant pour ainsi dire le milieu entre les deux précédents. La couleur en est blanc rose, la consistance, celle de la peau normale, mais la surface, au lieu d'être unie, est plissée, et formée par des travées fibreuses, des replis de l'épiderme, des filaments cicatriciels, qui tantôt se superposent, et s'imbriquent concentriquement, tantôt croisent dans tous les sens leur parcours onduleux et compliqué, et donnent au néoplasme un aspect très curieux. Entre les saillies formées par ces travées, se trouvent des sillons, des cavités plus ou moins profondes ou nettement circonscrites, et au fond desquels se voient des points noirs de comédons. Les bords de ce treillis sont à pic, ou même, le point d'implantation étant plus étroit que le tissu néoplasique, celui-ci en maint endroits surplombe la peau, et

forme des enfoncements où le doigt peut pénétrer jusqu'à un centimètre et plus.

Dans plusieurs autres chéloïdes un peu grosses, nous remarquons la même disposition : le centre est feuilleté ou atrophique, la périphérie rouge, dure, gorgée de sang, et ne présentant que quelques plissements superficiels. Ce fait est aussi noté par Kaposi. Parfois au centre des tumeurs, ces replis épidermiques sont concentriques et superposés, comme si les couches superficielles s'étaient déchirées les unes après les autres, et avaient laissé voir successivement les parties profondes. Et le malade nous dit positivement que le centre de la grande tumeur sternale avait primitivement le même aspect que nous présentent actuellement les bords. Ce n'est que lorsque la tumeur s'est étendue, et après un certain nombre d'années, que le tissu s'est plissé, et est devenu blanc et atrophique. Il ne sait si ces mêmes phénomènes se sont produits pour les tumeurs du dos.

Nous ne sommes donc pas ici en présence d'éléments différents, mais il ne s'agit que des périodes diverses d'un seul et même tissu : d'un côté, la croissance encore vive, de l'autre, l'organisation, la régression ou enfin l'atrophie. Et nous serons bien plus portés à le croire, si nous jetons un coup d'œil sur les autres chéloïdes de dimensions plus petites. Parmi celles-ci, les unes nous présentent l'aspect rouge vif et turgescent, l'épiderme lisse et tendu, la douleur à la pression, que nous connaissons déjà comme caractérisant les places où la tumeur continue à se développer ; et ce sont en effet les plus petites tumeurs, de nouvelle formation, n'atteignant qu'à peine la grosseur d'un grain de maïs, ou celles déjà plus grosses et plus anciennes, mais dont la marche et la croissance ne se sont pas arrêtées. — Les autres, au tissu plus mou, moins douloureux, à la coloration beaucoup moins vive (brun violet ou bleu sale), mais qui se conserve encore en grande partie, lors même qu'elles sont vidées de sang, à l'épiderme sillonné de nombreux plissements, font l'impression de tumeurs qui se sont arrêtées dans leur développement, et dont les tissus ne présentent plus la même vitalité. Leur consistance devient d'autant plus molle qu'elles s'éloignent davantage de la teinte rouge vif ; et nous avons ainsi une chaîne continue de transition entre les deux périodes extrêmes, transition que, chez notre sujet, on peut suivre pas à pas. L'extrémité de l'échelle est formée par des tumeurs toutes ridées, presque aussi molles que des lipomes, et d'une coloration brun mat causée presque uniquement par un dépôt de pigment. Elles sont presque indolores et présentent une diminution de sensibilité plus marquée que dans les chéloïdes à la période de croissance.

Examiné attentivement, l'épiderme présente les sillons et les ouvertures glandulaires de la peau normale, sauf aux endroits paraissant atrophiques ; et l'on a pu remarquer que lorsque le malade transpirait abondamment, ces dernières parties seules ne se perlaient pas de sueur, après une injection de pilocarpine, par exemple. Des poils assez nombreux se voient aux parties périphériques des tumeurs.

Il serait trop long de décrire toutes les chéloïdes éparses sur le corps de notre individu. Il en est cependant encore une dont nous voulons faire ressortir quelques caractères. C'est celle qui est située à la face interne du genou droit, et qui est une des plus anciennes en date. Elle ne présente cependant aucun caractère atrophique. La consistance en est si dure que l'on croirait palper du cuir. La coloration brun sale n'est pas due uniquement au sang qu'elle renferme, car la pression du doigt ne la fait pas disparaître complètement. La tumeur a 17 centimètres de longueur, et 6 ½ dans sa plus grande largeur. La surface est bosselée, et l'épiderme y forme des écailles gris sale, intimement adhérentes aux tissus sous-jacents. — Elle est élevée de 8 millimètres au-dessus de la peau saine, et, de toutes les chéloïdes, c'est celle où les douleurs sont les plus fortes et les plus continues. Chaque année, la tumeur devient plus grande. Nous sommes ainsi en présence d'une chéloïde très ancienne, mais qui, n'en continuant pas moins à se développer, conserve les principaux caractères des chéloïdes de nouvelle formation.

Si nous passons maintenant à l'étude des *phénomènes subjectifs,* nous voyons que la plupart des tumeurs, mais surtout celles qui sont en voie de développement sont assez douloureuses, soit à la pression, soit spontanément, tandis que celles qui paraissent stationnaires ou en voie de régression, le sont beaucoup moins, ou tout à fait indolores. Dans la grande tumeur sternale, par exemple, B. localise très nettement la douleur sur les bords. Les sensations perçues sont très variables : tantôt sourde et continue, comme par exemple dans l'ancienne tumeur siégeant au genou droit, la douleur est en d'autres places aiguë et lancinante ; elle peut être assez forte pour empêcher le sommeil. Des démangeaisons désagréables se font sentir surtout lorsque le malade se met au lit, et peuvent devenir si intenses par la chaleur, qu'il ne peut se tenir en repos devant un foyer.

A l'examen de la sensibilité, on constate de même une grande différence entre les parties atrophiques et les autres. Les premières présentent une anesthésie assez prononcée, les secondes ont presque la sensibilité de la peau normale. La sensation de la douleur est la mieux perçue ; celle de la température l'est par contre très mal, et il faut une grande différence pour que B. puisse distinguer le chaud du froid. La sensibilité tactile tient le milieu. En général, les tumeurs que nous avons considérées comme étant en voie de régression sont moins douloureuses, mais plus anesthésiées que les autres.

Nous avons déjà parlé de trois chéloïdes que l'on avait extirpées et qui ont récidivé. Elles méritent une mention spéciale. Leur aspect extérieur se distingue de celui des chéloïdes spontanées ; leur forme leur avait d'abord été donnée par la cicatrice d'où elles partent ; mais, dans leur croissance ultérieure, elles ont abandonné ce jalon, ont infiltré la peau environnante, et se sont étendues surtout dans le sens de la largeur. Elles se composent d'un corps et de prolongements dus aux points de

suture. Dans deux d'entre elles, ces prolongements sont absolument symétriques ; dans la troisième, ils manquent à quelques points de suture.

Leur tissu est plus dur, plus résistant ; leur surface n'est pas unie comme dans les chéloïdes spontanées de nouvelle formation, mais elle est bosselée, verruqueuse, formée par d'épais filons fibreux peu saillants, qui s'entrecroisent dans tous les sens, ou qui, partant d'un point de suture traversent la tumeur jusqu'à l'autre point correspondant. Elles proéminent fortement ; leurs bords, au lieu de se perdre peu à peu, sont taillés à pic, et ne présentent, à part les points de sutures, aucun autre prolongement. L'une d'elles est entourée à son sommet d'un de ces filons dont les fibres s'entrelacent régulièrement, et la font ressembler au rebord tressé d'une corbeille de joncs.

De coloration moins foncée que dans les chéloïdes spontanées, leur épiderme ne présente pas les sillons de la peau normale. On n'y voit aucun poil.

La sensibilité y est presque nulle. La chaleur, à un degré douloureux même pour les autres tumeurs, n'y est pas perçue. Une épingle peut y être enfoncée profondément sans causer de douleurs ; et tandis que nous enlevions une partie d'une tumeur récidivée, le malade ne se plaignait pas du tout, tant que le bistouri ne coupait que dans ce tissu.

Par contre, chose assez curieuse, elles sont le siège de douleurs spontanées plus intenses, et une pression un peu forte, surtout si l'on comprime entre les doigts le tissu même de la tumeur, ne peut être supportée. La croissance a été beaucoup plus rapide que dans les chéloïdes spontanées.

Nous avons déjà noté le fait que, outre les chéloïdes nettement caractérisées, si petites soient-elles, B. porte, disséminés sur son corps, de nombreux boutons d'acné de toutes grandeurs. Les plus petits sont reconnaissables à première vue comme tels ; les plus gros sont de couleur rouge vif ; ils atteignent et même dépassent les dimensions de certaines chéloïdes, mais s'en distinguent par leur forme plus pointue, et parfois par la gouttelette de pus qu'ils contiennent. Le malade déclare positivement que ce sont de pareils boutons qui ont été le point de depart de toutes les chéloïdes dont il a pu observer le début. Et l'on a pu, du reste, pendant son premier séjour à l'hôpital, observer la transformation directe de boutons d'acné en chéloïdes, avant que les premiers aient donné lieu à des ulcérations. D'un autre côté, nous avons vu de ces boutons, déjà quatre ou cinq fois plus gros que des boutons d'acné ordinaires, presque sans douleurs, et sans aucune suppuration, bref, présentant le caractère d'un néoplasme au début, disparaître lentement pendant l'espace de deux mois. Cette transformation en chéloïde, d'une affection inflammatoire spéciale, ne sera pas sans intérêt, lorsque nous discuterons la nature étiologique de la maladie.

Observation II. — L. B., jeune fille de 15 ans, présentant tous les signes d'une scrofule avancée.

En 1886, elle a subi l'extirpation de glandes cervicales volumineuses. La guérison se fit par première intention. Mais deux mois après, la cicatrice commençait à se tuméfier, devenait très rouge et très douloureuse. Il s'y formait une chéloïde qu'on extirpa trois mois plus tard. Il y eut cette fois un peu de suppuration, et la cicatrisation n'était pas plus tôt achevée, que la chéloïde reparaissait.

Tumeur longitudinale, siégeant sous la branche horizontale droite de la mâchoire inférieure ; elle mesure 9 centimètres de longueur, sur une largeur moyenne de 1 cm. 3 ; la surface est légèrement bosselée, la consistance très dure ; l'épiderme ne présente aucun sillon ; il est traversé, perpendiculairement à l'axe de la tumeur, par de petites veines qui se continuent avec celles de la peau environnante. Quelques poils se voient tout autour.

La tumeur présente quelques prolongements irréguliers, correspondant à quelques points de suture. Elle est douloureuse, soit spontanément, soit à la pression ; la sensibilité y est très abaissée. Elle a débuté, *la seconde fois, sans douleurs.*

III

Anatomie pathologique.

Les préparations que nous avions à notre disposition nous ont permis de faire une étude histologique complète de la chéloïde spontanée, et de la suivre au microscope dans toutes les phases de son développement.

Nous donnons ci-après les résultats de cette étude en commençant par les tumeurs les plus anciennes, sur lesquelles nous pourrons passer assez rapidement, car elles ont déjà été étudiées d'une façon très minutieuse par Kaposi [1], Warren [2] et surtout par Langhans [3]. C'est aussi ce dernier maître qui nous a guidé dans notre étude microscopique.

[1] Loc. cit.

[2] Id.

[3] Id.

Les périodes initiales nous retiendront plus longtemps; nous n'en avons pu trouver dans la littérature aucune description approfondie, et leur examen offrira d'autant plus d'intérêt, qu'il pourra peut-être faire entrer dans une phase nouvelle la théorie de l'étiologie de l'affection.

Donnons tout d'abord l'examen microscopique de :

A. *La peau, au voisinage des tumeurs.*

Quoique paraissant normale à première vue, la peau n'en présente pas moins des changements très importants au voisinage des tumeurs. L'*épiderme* avec ses appendices épithéliaux ne montre, en général, aucune altération notable. Çà et là, la *couche cornée* est quelque peu épaissie et feuilletée; les parties profondes de la *couche de Malpighi* présentent une pigmentation assez prononcée. Les *glandes sudoripares et sébacées*, les *follicules* pileux sont en grande partie intacts. On aperçoit cependant, en quelques places, des réseaux de grosses cellules épithéliales, au protoplasma granuleux, qui sont dus très probablement à la transformation de glandes sébacées.

On remarque par contre dans le *derme,* des *traînées de cellules* (Zellenstränge) d'un aspect particulier, qui se trouvent surtout dans les parties supérieures et plus spécialement dans la *couche papillaire* (pars papillaris); moins nombreuses dans la *couche réticulaire* (p. reticularis), elles disparaissent complètement dans les parties profondes.

Au premier coup d'œil, la forme et la grandeur de ces traînées cellulaires font penser aux vaisseaux lymphatiques ; la plupart ont en effet les dimensions d'un vaisseau lymphatique injecté; d'autres sont, il est vrai, plus étroites, et rappellent plutôt les capillaires sanguins. Un examen attentif démontre qu'elles se rattachent indifféremment aux deux systèmes, et que, si tous deux peuvent en être le point de départ, il n'en est aucun qui le soit exclusivement, ou dont tous les canaux soient affectés.

Au centre de la plus grande partie de ces traînées cellulaires, se remarque une ouverture vasculaire entourée de noyaux épithéliaux excessivement tuméfiés. La cellule elle-même n'est pas agrandie, en sorte que, sur une coupe transversale, la lumière du vaisseau paraît entourée d'un cercle de noyaux. Le diamètre

de ces vaisseaux, leurs contours irréguliers et sinueux, permettent de reconnaître très facilement des vaisseaux lymphatiques; on en voit aussi d'autres, en assez grand nombre, en dehors des traînées cellulaires; leur endothélium est de même très épaissi.

En d'autres places, l'ouverture centrale, plus étroite et très régulière, fait immédiatement penser à un capillaire sanguin. On le voit principalement dans les traînées cellulaires qui pénètrent dans les papilles. Ailleurs encore, ce sont des vaisseaux plus gros, surtout des artères, reconnaissables à leur couche musculaire, et dont quelques-unes sont encore remplies de corpuscules rouges.

On voit aussi quelques glandes sudoripares au centre de ces traînées de cellules.

Quant aux noyaux, ils sont principalement *vésiculaires* (bläschenformig; coloration au violet de gentiane), en partie ronds, en partie allongés ou ovales, les premiers de la grosseur de corpuscules sanguins blancs, ou un peu supérieurs à ceux-ci; les seconds de celle de noyaux endothéliaux, et placés transversalement. Dans plusieurs traînées, on ne retrouve que de ces noyaux; dans d'autres par contre, on voit les noyaux plus sombres et plus homogènes des corpuscules blancs, noyaux dont les contours sont souvent très irréguliers.

A part cela, le chorion ne présente rien d'anormal; notons cependant encore la présence d'une certaine quantité de « Mastzellen » d'Ehrlich, qui présentent aussi toutes une configuration très irrégulière.

B. *Tumeurs anciennes.*

L'examen des tumeurs à une période avancée concorde complètement avec les données de Langhans et de Warren. C'est sur une coupe transversale que l'on peut le mieux en étudier les rapports avec le chorion.

Le néoplasme se compose de tissu conjonctif réuni en épais faisceaux parallèles à l'axe principal, et dont la section forme des espaces ronds et réguliers qui se détachent nettement des faisceaux plus grêles du tissu voisin.

Il siège dans les parties supérieures de la couche réticulaire. La couche papillaire en est complètement intacte, mais contient en grand nombre les traînées cellulaires décrites précé-

demment. Les papilles sont irrégulières, plus petites, et sur le point culminant de la tumeur complètement effacées. Au-dessous de la couche papillaire, on aperçoit d'abord quelques minces faisceaux de la couche réticulaire, puis le tissu de la tumeur, et enfin les restes de la dernière couche. L'épiderme est très aminci.

Huit à dix sections transverses de faisceaux fibreux sont ainsi rangées l'une à côté de l'autre, parallèlement à la surface, formant un ruban de 1 centimètre de longueur, sur 1 $^1/_2$ à 2 mill. de largeur ; entre chacune d'elles sont des faisceaux verticaux qui se perdent, au-dessus et au-dessous de la tumeur, dans le tissu fibreux de la couche réticulaire ; ils contiennent des traînées de cellules et des canaux de glandes sudoripares. Ces dernières se voient surtout en grand nombre au-dessous du néoplasme.

La tumeur elle-même paraît compacte, relativement au tissu de la couche réticulaire, mais cependant les faisceaux n'en sont pas partout en contact immédiat, ils laissent entre eux des interstices assez nombreux. Il n'existe pas de ligne de démarcation nette entre le tissu du néoplasme et le tissu voisin ; arrivés à la surface, les faisceaux fibreux de la chéloïde pénètrent dans la couche réticulaire, s'y ramifient, et finissent par s'y perdre peu à peu. Au point de vue histologique, ils se composent d'un tissu fibrillaire, contenant de nombreux noyaux allongés, et qui ont la même direction que les fibres. Ils seront donc ronds dans une coupe transversale, tandis que le tissu lui-même y paraît plus homogène.

On y voit enfin de nombreuses *traînées cellulaires,* qui s'anastomosent avec celles de la peau environnante. Elles peuvent être sectionnées dans tous les sens, mais cependant leur direction est en général parallèle à l'axe principal de la tumeur. La manière dont elles sont disposées et dont elles se ramifient, fait penser tout d'abord aux vaisseaux du système sanguin.

La tumeur que nous venons de décrire représentait une des périodes les plus avancées, et montrait tout à fait, dans son aspect extérieur, le type d'une cicatrice hypertrophique avec des sillons nettement prononcés sur les bords, et envoyant de nombreux prolongements dans le voisinage.

Nous irons maintenant plus loin, et donnerons en peu de mots la description d'une chéloïde qui présentait les signes cliniques d'une formation plus récente, quoique ses dimensions,

surtout son épaisseur, fussent plus fortes que celles de la précédente. Elle date de dix mois environ, et mesure 1 centim. de longueur sur 0.005 de profondeur.

La topographie en est la même, mais les limites en sont moins nettes. Ce qui frappe le plus ici, c'est que le tissu du néoplasme paraît complètement solide, tandis que celui du chorion laisse parfaitement voir sa structure fibrillaire.

Des vaisseaux sanguins et des glandes sudoripares traversent perpendiculairement la tumeur, mais sans cependant qu'elle soit divisée, comme la précédente en espaces nettement limités. Son tissu présente en outre deux particularités : il est très riche en vaisseaux sanguins, les capillaires possèdent un endothélium très tuméfié, et çà et là, une tunique adventice homogène; en second lieu, il contient de très nombreuses cellules, également distribuées dans tout le tissu, et nulle part groupées en telle quantité que l'on puisse parler de sarcome ou de fibrosarcome.

Les noyaux sont allongés, et, sur une coupe transversale, paraissent naturellement ronds. Les faisceaux n'ont plus tous la même direction : quelques-uns vont encore dans l'axe longitudinal de la tumeur, mais ils sont en petit nombre, tandis que les autres les croisent et les entrelacent de la façon la plus complexe.

C. *Tumeur de nouvelle formation.* (Pl. II, fig. 2 et 3.)

Ces modifications se retrouvent à un bien plus haut degré dans une autre tumeur, de forme ronde, et mesurant 8 mill. sur 2 $^1/_2$ d'épaisseur. Elle avait été conservée par la méthode de Flemming (acide chromique et acide osmique) et ne s'était pas du tout rétractée. Le violet de gentiane lui a communiqué une coloration magnifique.

Les rapports topographiques n'ont pas varié. La tumeur est plus nettement limitée que dans le dernier cas, mais seulement par le fait de la coloration plus intense du tissu, tandis que le chorion présente une teinte très pâle. A part cela, les limites sont aussi passablement diffuses, surtout à la partie inférieure, tandis que les côtés latéraux, où la tumeur se divise en faisceaux qui s'enfoncent chacun séparément dans des échancrures correspondantes du tissu voisin, sont plus nets et plus marqués.

Le néoplasme se distingue aussi par son aspect plus compact, relativement à celui du chorion. Il est divisé, jusqu'à un certain point, en champs plus ou moins nettement séparés, par des faisceaux très riches en noyaux, et au centre desquels on distingue, à un grossissement plus fort, des vaisseaux et des glandes sudoripares; et en second lieu par des vaisseaux de calibre plus petit, au parcours ondulé, mais suivant en général les fibres du tissu, et qui sont ainsi sectionnés, parfois dans le sens de la longueur, mais le plus souvent transversalement (coupe transversale de la tumeur).

Nous distinguerons, au point de vue de la description histologique, entre le *tissu élémentaire* et *les nombreux vaisseaux* qui le traversent et lui donnent un aspect particulier.

L'image que présente le tissu lui-même est très variée, comme on doit naturellement s'y attendre de tout tissu composé de minces faisceaux de fibres ondulées, plus ou moins pressées les unes contre les autres, et laissant entre elles des interstices remplis de cellules.

On distingue deux sortes de noyaux : ceux du tissu lui-même sont les plus nombreux; ils sont gros, vésiculaires, allongés, paraissant ronds en coupe transverse. A part cela, des noyaux de corpuscules blancs, très fortement colorés, et parfois ratatinés.

L'aspect microscopique sera donc tout autre suivant la quantité de substance intercellulaire et la disposition des faisceaux : ceux-ci ont-ils été atteints longitudinalement, les rapports sont assez simples, les cellules fusiformes sont séparées les unes des autres par des fascicules plus ou moins homogènes, et qui sont d'un diamètre égal, ou supérieur à celui des cellules ; dans la continuation de celles-ci, se voient des raies plus claires, semblables à des espaces interfibrillaires, mais qui, le plus souvent, sont masquées et recouvertes par du tissu.

Les faisceaux sont-ils par contre sectionnés transversalement (ce qui est le plus souvent le cas dans une coupe transversale de la tumeur), nous aurons un aspect changeant à chaque place et dont il est presque impossible de décrire toutes les variétés. Nous nous contenterons donc de faire ressortir quelques types.

Les faisceaux sont parfois fortement pressés les uns contre les autres, leurs surfaces, rectilignes ou ondulées en contact immédiat, et ce n'est qu'au point commun de réunion de plusieurs faisceaux que l'on remarque des interstices où se trou-

vent les cellules. Nous obtenons donc ainsi, mais en petit, il est vrai, puisque l'épaisseur des plus gros faisceaux ne dépasse guère le double de la dimension des noyaux, le dessin étoilé de la section transversale d'un tendon.

Ailleurs, les faisceaux sont fusionnés et leur ligne de démarcation a disparu. Les interstices sont par contre devenus plus forts, et forment des canaux réguliers. Nous avons ainsi un tissu plus homogène, parsemé d'ouvertures de toutes grandeurs, les unes plus petites, les autres assez grandes pour qu'un noyau puisse y trouver facilement place et que la périphérie forme encore autour de lui une auréole plus claire. Par places cependant, les lignes de démarcation des faisceaux sont encore marquées par des raies plus claires et nettes, et réunissant les interstices voisins.

Dans les cas extrêmes, la masse des noyaux est très compacte, et le tissu ressemble à celui d'un ganglion lymphatique. Le tissu élémentaire est réduit à des filaments délicats limitant des mailles régulières comme dans le tissu adénoïde. Tandis qu'en d'autres places, nous voyons tout l'opposé : les faisceaux peuvent être très écartés, les espaces intermédiaires s'anastomosent et forment un réseau qui divise la substance fondamentale en petits champs, rappelant à peu près la section transversale des muscles lisses ; c'est donc un tissu conjonctif extrêmement riche en espaces lymphatiques, et en cellules, mais dans lequel la transformation dans les périodes plus avancées se trouve déjà expliquée par le fait qu'en certains endroits ces cavités disparaissent presque complètement.

Les *vaisseaux sanguins* sont très nombreux ; leur diamètre correspond à celui des capillaires, mais peut aussi être deux ou trois fois plus grand. Ils suivent la même direction que les fibres du tissu conjonctif, et sont ainsi le plus souvent sectionnés transversalement.

On les voit par places si nombreux que leurs parois se touchent presque, ou ne sont séparées que par un ou deux faisceaux fibreux (Pl. II, fig. 3). Réunis de préférence en groupes, où la substance intermédiaire est particulièrement riche en noyaux, ils forment des traînées plus sombres, qui parcourent la tumeur, et la divisent incomplètement, ainsi que nous l'avons dit plus haut.

Tous ces vaisseaux ont un endothélium à noyaux très gros, proéminant fortement dans le canal (fig. 3 *b*) et, même les plus

petits, possèdent une membrane très mince, et dont les deux contours sont nettement marqués (fig. 3). Les vaisseaux plus gros ont en outre une tunique adventice très épaissie et infiltrée de noyaux, allongés et ovales, comme ceux de l'endothélium, mais plus petits que ces derniers; on voit dans les plus forts vaisseaux en section transversale, jusqu'à 8 à 10 de ces noyaux, très serrés les uns contre les autres.

Une circonstance particulièrement intéressante est la présence d'une grande quantité de « Mastzellen » (Ehrlich); nombreuses surtout dans le tissu environnant la tumeur, comme s'il avait été fortement comprimé, elles se rencontrent aussi dans les parties périphériques du néoplasme, et disparaissent vers le centre.

D. *Tumeur au début.*

Nous arrivons à la description de la tumeur qui représente les premiers débuts de l'affection.

Nous avons déjà mentionné le fait que, partout où la tumeur avait pu être suivie dans son développement, elle avait commencé sous forme de boutons d'acné, mesurant 3 à 4 millimètres de diamètre. La surface en est lisse et brillante. On n'y voit jamais de poil central. Lorsqu'on les pique avec une épingle, plusieurs d'entre eux laissent écouler une goutte de liquide épais et purulent.

L'examen histologique de cette première période des chéloïdes était d'autant plus important, que jusqu'ici on n'avait jamais eu l'occasion d'étudier au microscope ce fait rapporté déjà par plusieurs cliniciens.

La préparation étant durcie à l'alcool, on constate tout d'abord le fait que la proéminence que formait la tumeur avant son extirpation a disparu, et est remplacée par un enfoncement nettement marqué, mesurant environ un demi-millimètre, et dont les bords sont passablement à pic.

L'*épiderme* est très aminci, et cela, aux dépens de la couche de Malpighi; on peut le constater très facilement dans les préparations colorées au violet de gentiane; le stratum corneum y a une coloration rouge violet très nette, tandis que le stratum mucosum dont les noyaux sont fortement imprégnés de matière colorante, présente une teinte bleuâtre. Les papilles ont dis-

paru, en même temps que la couche de Malpighi, et la tumeur, à son centre, n'est plus recouverte que d'une mince couche cornée (Pl. II, fig. 1).

Les traînées de cellules sont très nombreuses, et surtout très fortes tout autour du foyer de la maladie (fig. 1). Celui-ci présente un aspect tout autre que celui qu'on aurait pu attendre. Le tissu conjonctif y fait complètement défaut, et l'on ne voit qu'un amas de noyaux très serrés les uns contre les autres comme dans un abcès.

Ce tissu si riche en cellules a aussi une topographie toute autre. Il n'est pas localisé au tiers supérieur de la couche réticulaire ; son axe principal n'est plus parallèle à la surface ; il traverse au contraire sous forme d'une étroite bande perpendiculaire ou légèrement oblique, toutes les couches du chorion, de l'épiderme jusqu'au panicule adipeux. Sur des préparations durcies, la largeur de cette bande varie de trois quarts à 1 millimètre, sa longueur de 3 $^1/_2$ à 4. Ses bords sont irréguliers et sinueux. Il en part des prolongements qui pénètrent entre les faisceaux voisins de la couche réticulaire, formant un réseau autour d'eux, et s'anastomosant à l'occasion avec les traînées cellulaires qui s'y trouvent.

Dans certaines coupes, cependant, il existe d'un côté une limite franche et nette, formée par un faisceau de tissu conjonctif (fig. 1) qui, traversant perpendiculairement la couche papillaire, se perd dans la couche réticulaire, et doit être considéré comme un reste de ce tissu fibreux qui entoure les follicules pileux ou les glandes sudoripares.

Si l'observation clinique nous a déjà permis de constater un certain rapport entre les boutons d'acné et le développement des chéloïdes, nous trouvons aussi dans l'examen microscopique des preuves certaines que les altérations premières se rattachent réellement aux follicules pileux ou aux glandes sébacées.

Et d'abord, l'on peut voir, partant de la couche de Malpighi, qui est ici quelque peu conservée, un épais appendice épidermoïdal, autour duquel est groupé le tissu nouveau, s'enfoncer dans la profondeur et s'y perdre peu à peu ; sa longueur est d'environ 1 $^1/_2$ millim. En d'autres places on voit aussi l'extrémité inférieure du follicule pileux, avec la papille, et parfois le poil.

Ailleurs encore, ce sont des foyers épithéliaux, contenant 15

à 20 grosses cellules, au protoplasma fortement granuleux, qui sont entourés par la masse cellulaire. On ne peut, il est vrai, trouver des relations précises, entre ces foyers et le follicule pileux; il est cependant probable que nous avons affaire ici à des modifications de glandes sébacées.

Ainsi donc, bien que les rapports réciproques des éléments épithéliaux, contenus dans le foyer inflammatoire, ne soient pas complètement clairs, il résulte en tout cas de ce que nous venons de dire qu'il s'agit de modifications dans les follicules pileux et les glandes sébacées, et que chez notre malade, la formation des chéloïdes est en rapport avec ces organes.

D'après les éléments qu'on y aperçoit, nous pouvons considérer ces altérations comme une inflammation aiguë ; ce sont surtout de petits noyaux, de la grosseur de ceux de corpuscules sanguins blancs, et auxquels le violet de gentiane a communiqué une coloration très forte, mais non pas complètement homogène ; puis, quelques rares groupes de trois à quatre petits noyaux très sombres, et qui indiquent évidemment une émigration de cellules blanches à plusieurs noyaux, et enfin, de plus gros noyaux, pâles, ovales, et nettement vésiculaires, et qui appartiennent aux cellules du tissu lui-même. Tous ces noyaux sont réunis en masse compacte et sans groupement spécial ; la distance qui les sépare les uns des autres est égale environ à leur propre diamètre. Des fibres de tissu conjonctif y pénètrent de la périphérie, nombreuses surtout dans les coupes qui ont atteint les parties latérales de la tumeur. Ici l'amas cellulaire est beaucoup moins compact que dans les coupes centrales, et des faisceaux de tissu fibreux, assez riches en cellules fusiformes, le séparent en champs plus ou moins nettement marqués. On y voit aussi, au-dessus, une couche du tissu du chorion.

Nous avons donc ici un aspect complètement différent de celui des tumeurs à un état plus avancé. Et ce qui complique encore l'image, c'est la présence d'un certain nombre de *cellules géantes* dont les noyaux distribués inégalement forment en général un anneau concentrique à la périphérie ; parfois l'anneau n'est pas complet. Ils sont ovales, vésiculaires, contenant un ou plusieurs nucléoles ; mais on y remarque aussi, çà et là, de petits noyaux ronds que nous avons considérés plus haut comme appartenant à des corpuscules sanguins.

Toutes ces cellules n'ont pas la même dimension : la plupart sont petites, quelques-unes par contre sont d'un diamètre par-

ticulièrement fort. Les plus petites ne contiennent que six à dix noyaux qui sont disposés à n'importe quelle place de la périphérie, sans former d'anneau régulier.

On remarque aussi des changements vasculaires, assez difficiles, du reste, à constater. Beaucoup de vaisseaux sanguins sont affaissés (collabirt) : d'autres sont béants et présentent un diamètre normal. Leur paroi (coupe transversale) est composée d'endothélium très tuméfié et d'une tunique adventice formée de couches concentriques, et présente une épaisseur qui peut être égale à la moitié de la lumière du vaisseau. Ce sont, comme on le voit, les altérations déjà décrites.

E. *Tumeur récidivée.*

Il nous reste encore à décrire la structure histologique de la tumeur récidivée que nous avions extirpée. Celle-ci formait une masse allongée, dont on a excisé suivant l'axe principal, un des bords avec la peau adjacente. On l'a examinée sur des coupes longitudinales ; nous avions ainsi, d'abord la peau avec les sections transversales de quelques prolongements formés par les piqûres d'aiguilles, puis la tumeur dans tout son développement.

Cette dernière est très différente des chéloïdes déjà décrites. Elle occupe toute l'étendue du derme ; çà et là cependant, les parties inférieures de la couche réticulaire sont encore conservées, contenant les extrémités de nombreuses glandes sudoripares. Les papilles ont toutes disparu et l'épiderme forme une bande régulière au-dessus de la tumeur.

Dans l'intérieur du néoplasme lui-même, on n'aperçoit ni glandes sébacées, ni follicules pileux. Le tissu qui le compose est dur et compact, et ne contient, à part des vaisseaux assez nombreux du reste, aucun espace lymphatique, aucune cavité ; on y distingue deux couches : la supérieure est formée de faisceaux qui montent obliquement en s'irradiant, et vont finir à l'épiderme, tandis que, dans l'inférieure, ils ont une direction parallèle à l'axe longitudinal. Le tissu se compose en majeure partie de grosses cellules fusiformes, à noyaux allongés et vésiculaires, qui sont réunies en faisceaux, et ne laissent entre elles guère plus d'espace que la mesure de leur diamètre transversal ; dans quelques faisceaux, elles sont si serrées que le tissu ne paraît composé que de cellules.

La substance intercellulaire est, dans les parties supérieures, brillante et presque homogène, tandis que plus bas elle laisse parfaitement voir la structure fibrillaire. Des vaisseaux assez nombreux sillonnent la tumeur, en général dans la direction des faisceaux. Ils sont tous béants, et tapissés d'endothélium très tuméfié, mais ne présentent pas, à part cela, des parois que l'on puisse limiter.

Comme on le voit, ce tissu est bien différent de celui des tumeurs déjà décrites ; les cellules sont à peu près également distribuées dans toute l'étendue du néoplasme ; le nombre en est plus grand, le caractère fibreux du tissu est peu prononcé ou manque complètement. Nous avons donc plutôt l'aspect d'un sarcome à cellules fusiformes ou d'un fibro-sarcome.

A mesure que l'on approche de ses bords, la tumeur s'amincit en fuseau, et finit par rester localisée comme les chéloïdes spontanées, c'est-à-dire au tiers supérieur de la couche réticulaire. Le chorion présente alors le même aspect que dans ces dernières ; les papilles ont reparu et sont rangées assez régulièrement.

Plus loin, nous n'avons plus que les prolongements formés par les points de suture, et qui se présentent en coupe transversale, mais avec le même caractère histologique que le reste de la tumeur ; le tissu y est seulement un peu plus lâche, les espaces lymphatiques plus nombreux. Les faisceaux fibro-cellulaires se divisent peu à peu, et vont se perdre insensiblement dans les faisceaux voisins du chorion.

Circonstance particulièrement intéressante, nous retrouvons dans maintes coupes, tout auprès de ces prolongements et en général à la limite entre la peau saine et la tumeur, les mêmes foyers d'infiltration de cellules rondes que nous avons déjà décrits dans la période initiale des tumeurs, et contenant les mêmes cellules géantes. Ces foyers peuvent se trouver localisés, comme le prolongement de la tumeur, dans la couche réticulaire. Ailleurs ils se trouvent autour d'un follicule pileux qui s'enfonce dans la profondeur, et le foyer d'infiltration peut alors s'étendre jusqu'à l'épiderme[1].

[1] Comme complément à cette étude microscopique, nous citerons les découvertes de Warren et de Kaposi, qui prouvent l'existence d'une *chéloïde cicatricielle*, tout à fait distincte de la *cicatrice hypertrophique :* la première contenant une chéloïde net-

IV

Symptomatologie.

L'extension que nous avons donnée à la description de notre premier malade nous dispense d'entrer dans de plus amples détails sur ce sujet. En appliquant au général ce que nous avons dit de ce cas particulier, nous avons presque toute la symptomatologie de la chéloïde avec ses débuts, ses formes et son siège divers, ses symptômes subjectifs, et la possibilité de rétrograder ; nous nous contenterons donc maintenant de faire ressortir quelques caractères spéciaux, puisés dans la littérature, renvoyant pour le reste à la lecture de notre observation.

Le *siège* de prédilection des chéloïdes spontanées est la poitrine, et tout particulièrement la région sternale (Langhans). Viennent ensuite par ordre de fréquence, les épaules (région scapulaire), le dos et les extrémités. La localisation sur les muqueuses a aussi été quelquefois observée (Volkmann et Sedgwick).

Ces données n'ont tout au plus de valeur que pour les chéloïdes spontanées. Dans les autres cas qui dépendent d'une lésion du tissu cutané, le siège de la lésion n'exerce aucune influence. La tumeur peut se former indifféremment sur tout le corps, surtout lorsqu'il s'agit d'ulcérations disséminées.

Le *début* est variable : parfois ce sont de petits boutons, des papules rouges et enflammées qui croissent et peuvent se réunir en une seule plaque néoplasique ; parfois c'est une simple tuméfaction blanchâtre, sillonnée de veinules qui se continuent

tement caractérisée et limitée, au milieu du tissu cicatriciel et intercalée dans celui-ci (Warren, Kaposi, l. c.).

Rudnew (l. c.) parlant des altérations vasculaires en fait le signe distinctif de la chéloïde et du fibrome proprement dit : un tissu de *granulations*, dit-il, peut précéder l'apparition de la tumeur, mais toujours les premiers changements sont liés à des modifications dans les parois cellulaires.

directement avec celles du voisinage, tuméfaction souvent si peu prononcée que ce n'est qu'en promenant son doigt sur la peau que l'on peut s'assurer réellement de son existence.

Si la chéloïde naît à la suite d'une déchirure des téguments, elle peut se développer immédiatement après la cicatrisation (chéloïde syphilitique) ; ou bien celle-ci se fait normalement, la cicatrice reste nette pendant un certain temps, et ce n'est que plus tard qu'elle devient inégale, bosselée, verruqueuse, en un mot, *que la chéloïde se forme dans la cicatrice.*

La tumeur une fois formée, nous aurons les formes et l'aspect variés que nous avons déjà décrits. Parfois la tumeur est tout à fait pédiculée. Elle peut rester pendant des années stationnaire, et ne pas dépasser la grosseur d'un pois, ou bien acquérir des dimensions considérables : c'est ainsi que Crudell [1] cite un cas de chéloïdes multiples dont le nombre s'élevait à 60, et parmi lesquelles il s'en trouvait une sur la nuque, du poids de 40 livres.

Citons aussi le fait, que des pressions peu fortes mais continues, comme, par exemple, celles des courroies de l'équipement militaire, ont été dans certains cas la cause occasionnelle de la production du néoplasme.

La chéloïde n'a en général aucune tendance à s'ulcérer (Hardy, Kaposi) ; les observations de tumeurs ulcérées sont si rares que l'on peut se demander s'il ne s'agit pas dans ces cas, d'une erreur de diagnostic. Dave [2] cite un cas de chéloïde inguinale qui s'est ulcérée, mais que, d'après l'examen microscopique, il appelle lui-même fibro-sarcome. Le cas de Jacobson [3] est très instructif: c'est celui d'une jeune femme portant une tumeur sur chaque épaule ; l'une était intacte et présentait tous les caractères de la chéloïde spontanée ; l'autre était ulcérée et l'on avait posé le diagnostic de sarcome développé sur une chéloïde. Après leur extirpation et leur examen histologique, on constata qu'il s'agissait dans les deux tumeurs de sarcomes à cellules fusiformes.

La grosse tumeur dont parle Crudell, avait crevé à son point le plus saillant, et secrétait un liquide jaunâtre et albumineux. Cette ulcération n'était probablement que le fait de la trop

[1] Crudell, *Mediz. Jahrbücher* von Virchow et Hirsch.

[2] Dave, *Progrès médical* 1887.

[3] Jacobson, *Langenbeck's Archiv.* XXX.

grande tension des téguments, phénomène que l'on peut constater dans toutes les tumeurs bénignes, une fois qu'elles ont dépassé une certaine grosseur.

Plusieurs auteurs citent aussi la transformation de la chéloïde en tumeur maligne (Lesser, Hutchinson) ; nous n'avons pas trouvé dans la littérature de cas probants à cet égard.

Une autre mode de terminaison, peu fréquent, il est vrai, mais sûrement constaté, c'est la régression, la disparition complète des tumeurs (Alibert, Hebra, Sedgwick, Firmin[1]) qui laissent après elle une cicatrice blanchâtre et ridée. Nous avons aussi constaté cette régression chez notre malade.

La douleur causée par la chéloïde peut parfois être si forte que le sommeil en est empêché. La moindre pression l'exagère alors, le frottement des habits même est insupportable (Vidal). Dans d'autres cas, les phénomènes subjectifs ne sont que de très peu d'importance. La chaleur, en général, exaspère les douleurs (Longmore, obs. personn.). Dans le cas de Longmore, l'application continue de la glace les faisait diminuer, et même rétrograder les tumeurs.

Quoi qu'il en soit, si nombreuses que soient les tumeurs, elles n'exercent jamais une influence directe sur la santé générale. Elles peuvent rendre la vie très pénible par les douleurs dont elles sont le siège et les difformités qu'elles occasionnent, mais ne la mettent jamais en danger. Ajoutons que les cas de chéloïdes multiples, spontanées, sont assez rares.

V

Diagnostic.

Le diagnostic de la chéloïde pourra présenter quelques difficultés, surtout pour ceux qui n'ont pas eu l'occasion d'observer auparavant ces tumeurs. Dans le cas contraire, ou lors-

[1] Firmin, *Thèse de Paris*, 1850.

que l'on pourra suivre pendant un certain temps le cours de la maladie, les doutes ne tarderont pas à être levés.

On ne peut confondre la chéloïde avec les *nœvi* et les *verrues*, qui s'en distinguent, les premiers par leur coloration plus intense et leur consistance moins dure, les secondes, par leurs petites dimensions, la régularité de leurs contours, leur surface bosselée, tandis que la chéloïde, à cette époque est encore complètement lisse.

Si l'on a devant soi un sujet syphilitique, il sera souvent difficile de distinguer la chéloïde des manifestations cutanées de la diathèse : les *syphilides papuleuses* sont en général plus nombreuses, elles ont une coloration livide ou cuivrée, s'exfolient à leur surface, s'ulcèrent dans le cours ultérieur de la maladie, ce qui n'arrive jamais dans les vraies chéloïdes syphilitiques, et enfin montrent une bien moins grande résistance que ces dernières au traitement spécifique.

L'erreur sera bien plus sérieuse, au point de vue du pronostic et du traitement, si l'on confond la chéloïde avec la *sclérodermie,* ou des *tumeurs malignes* de la peau ; au reste, le doute ne peut exister que dans les débuts de l'affection ; plus tard nous nous trouvons en présence de symptômes tout à fait différents, dépendant surtout du caractère bénin de la chéloïde.

La *sclérodermie localisée* (sclérème en plaques) se présente sous forme de plaques dures et parcheminées, très sèches et se desquamant légèrement, qui ne tardent pas à envahir les couches plus profondes, et sont alors tout à fait immobiles sur celles-ci. La surface en est blanc jaunâtre et très brillante. Autour des places malades, la peau paraît parfois élevée, et présente une pigmentation très forte. La sensibilité tactile des plaques est diminuée.

Les *cancroïdes* de la peau peuvent aussi commencer sous forme de tubercules arrondis et proéminents. Ils ne forment cependant pas une tumeur bien nette, à cause de l'infiltration de la peau qui s'étend au loin. La douleur peut exister au même degré dans les deux affections. La marche plus rapide du cancroïde, l'ulcération qui ne va pas tarder à s'établir, l'infection des ganglions voisins, le retentissement sur la santé générale, permettront bientôt un diagnostic précis.

Le diagnostic différentiel est plus difficile encore avec certains *fibro-sarcomes,* ou avec des *sarcomes à cellules fusiformes,* à croissance très lente, et qui peuvent présenter tous les carac-

tères de la chéloïde. Une observation attentive, et parfois seulement l'examen histologique après l'extirpation, feront reconnaître la véritable nature du néoplasme.

Il est presque impossible, d'après les seuls signes cliniques, de distinguer la chéloïde *spontanée* de la chéloïde *cicatricielle*. C'est souvent le microcospe qui devra décider.

L'existence d'une cicatrice antérieure est le point de repaire le plus sûr. Mais encore ici, où s'arrêter, où placer une limite précise entre les deux formes? Doit-on compter parmi les chéloïdes cicatricielles, les tumeurs qui se développent sur une simple égratignure (obs. d'Ory), ou après des piqûres d'épingles (Pfiffard)? Les vésicatoires ne forment pas de cicatrices proprement dites; comment appeler les chéloïdes qui succèdent à leur application?

D'un autre côté, on peut aussi supposer avec vraisemblance que, parmi les tumeurs qu'on appelle spontanées, il y en a beaucoup qui doivent leur origine à des lésions si petites qu'elles sont méconnues. Pfiffard[1] le croit; il va plus loin encore, et *attribue cette étiologie à toutes les chéloïdes dites spontanées*. Si exagérée que puisse paraître cette opinion, elle n'est ni impossible, ni même invraisemblable; l'histoire de l'érésipèle a passé par les mêmes phases, et maintenant presque tout le monde convient que l'érésipèle « médical ou spontané » résulte d'une déchirure inaperçue des téguments ou des muqueuses.

VI

Étiologie.

Les conditions étiologiques présidant à l'apparition des chéloïdes sont encore très obscures.

Qu'une irritation extérieure, une solution de continuité si légère soit-elle, ait été dans nombre de cas que l'on appelle

[1] Pfiffard, *Archiv of Dermat.*, 1880, VI.

spontanés, le point de départ de l'affection, presque tous les auteurs en conviennent. Nous ne trouvons dans la science et surtout dans les observations un peu récentes, que peu de cas, où ce fait n'ait été observé d'une manière précise. La nature de la lésion peut être bien différente : presque toujours ce sont des traumatismes, parfois insignifiants, il est vrai, et n'atteignant que les parties superficielles de la peau, parfois aussi plus profonds et plus étendus. On remarque alors que les plaies nettes et franches, les incisions opératoires, par exemple, ne donnent que très rarement naissance à des chéloïdes, à moins qu'il ne s'agisse de l'extirpation d'un néoplasme déjà existant, et nous avons dans ce cas affaire à une simple récidive. Le plus souvent ce sont des plaies irrégulières, peu profondes, mais dont la surface est plus ou moins étendue. Telles sont, par exemple, les cicatrices de brûlures par le feu ou les caustiques, les vésicatoires, etc., qui jouent un grand rôle dans la production des chéloïdes.

Ailleurs, il s'agit de lésions beaucoup moins graves ; des coups, des piqûres de sangsues, et même de simples écorchures causées par le grattage (obs. d'Ory, *Bulletin de la Société anatomique*, 1875) ont précédé l'éclosion de la tumeur.

Hebra a vu souvent une induration chéloïdienne survenir au lobule de l'oreille, au pourtour du canal destiné à recevoir les anneaux.

Une circonstance sur laquelle les auteurs n'ont pas assez insisté, c'est la fréquence des plaques chéloïdiennes survenues après d'autres *maladies de la peau,* aussi bien dans les cas qui ne se traduisent que par l'inflammation des téguments, que dans ceux d'affections ulcéreuses et entraînant après elles des cicatrices (nons ne parlons pas pour le moment des syphilides de la peau) ; et nous croyons que c'est là qu'il faut rechercher le point de départ occasionnel de beaucoup de cas de chéloïdes appelées spontanées. La variole est assez souvent citée (Goodhardt, Rayer, Hawkins) ; on en a vu se développer après la rougeole (Schwimmer), après le sycosis (Pfiffard), après la guérison d'un psoriasis (Purton), après des furoncles (Burnett, Queniot) et après le lichen (Longmore). C'est aussi ici qu'il faut ranger les chéloïdes se développant après des frictions à la pommade stibiée.

Dans notre observation, on a constaté la transformation progressive de plusieurs boutons d'acné, avant que ceux-ci se

soient ulcérés. Le cas de Purton [1] est très intéressant : il s'agit de chéloïdes apparues après un psoriasis, autour des places affectées par cette maladie, et aussi bien aux points qui avaient été badigeonnés à la teinture d'iode qu'à ceux qui ne l'avaient pas été. Le malade avait pris intérieurement de l'arsenic.

Plusieurs auteurs ont admis l'influence de l'*hérédité*. Alibert en parlait déjà. Dans les cas que nous avons pu rassembler, nous ne trouvons que deux observations où l'hérédité ait été constatée d'une manière évidente. C'est d'abord celui d'Hebra, dans lequel quatre membres féminins d'une même famille avaient été atteints de chéloïdes, qui, chez toutes, présentaient de la tendance à rétrograder ; puis celle de Burnett [2], observé sur un jeune nègre de seize ans, chez lequel la tumeur s'était développée au cou, après un furoncle ulcéré, et dont le père, le frère et deux oncles paternels avaient à la même place une grosseur du même genre.

Un fait cependant parle en faveur de l'influence de l'hérédité, c'est la prédisposition que montre la race nègre ; les chirurgiens américains mentionnent le fait que, chez ces derniers, les lésions les plus superficielles sont très souvent suivies de tumeurs charnues, dures et bosselées, de telle sorte que les sujets âgés en portent souvent un grand nombre. On en a vu survenir après des coups de fouet (Macpherson). Cette prédisposition, se conservant dans une même race, est en tout cas un indice d'une influence héréditaire.

L'*âge* n'exerce aucune influence : la chéloïde s'observe aussi bien chez l'enfant, dans son plus jeune âge que chez le vieillard, où elle est loin d'être exceptionnelle. Si les jeunes gens et les adultes sont le plus souvent cités, c'est uniquement parce que le nombre des individus de leur âge est beaucoup plus grand que celui des vieillards ; sur un ensemble de 70 cas, nous en trouvons 9 au-dessus de 50 ans.

Dans quelques cas la tumeur était congénitale : Bryant, Volkmann [3] citent chacun une observation où les premiers débuts existaient déjà réellement, lors de la naissance. Dans d'autres cas, il y avait à ce moment d'autres anomalies de la peau,

[1] Purton, *Schmidt's Jahrbücher*, 1883, II.

[2] Burnett, *Gaz. méd. de Paris*, 1851.

[3] Volkmann, *Archiv für klinische Chirurgie*, XIII.

taches, nœvi, sur lesquelles ou sur la cicatrice desquelles, la tumeur s'est développée, dans les premiers mois de la vie.

La question du *sexe*, n'est d'aucune importance. Les statistiques n'indiquent rien à ce sujet. Bazin prétend que le nombre des femmes l'emporte, peut-être, dit-il, parce que, supportant plus impatiemment la difformité, même lorsqu'il n'existe aucun phénomène douloureux, elles réclament plus tôt les secours de l'art.

Le fait que chez certains individus, les blessures les plus insignifiantes peuvent donner naissance à des tumeurs chéloïdiennes, a fait penser depuis longtemps déjà à une prédisposition spéciale; le mot de « diathèse » a été mis en avant sous toutes ses formes.

On a d'abord parlé de la *scrofule*, ou pour l'appeler d'une manière plus moderne, de la tuberculose. Coley [1] a même été jusqu'à considérer la chéloïde « comme un dépôt de masses tuberculeuses dans le tissu sous-cutané, à la suite d'un état inflammatoire du sang particulier aux scrofuleux. »

Les observations cliniques tendent cependant à démontrer que l'on a exagéré l'importance de cette diathèse. Il est de fait que chez les scrofuleux la guérison des plaies se fait souvent très lentement, et au moyen de granulations de mauvaise nature qui laissent après elles une cicatrice inégale, bosselée, hypertrophique. Ces « cicatrices chéloïdiennes » sont presque caractéristiques pour les sujets scrofuleux. Mais encore faut-il dire qu'elles s'observent le plus souvent dans le cas où l'affection tuberculeuse est abandonnée à elle-même, ou dans lesquels un foyer profond ne peut être atteint, et où le pus s'écoulant pendant des mois, des années sur les lèvres de la blessure, en empêche la réunion, et les entretient dans un état d'irritation continuelle. Cette irritation se traduit par la formation d'un amas de cellules, dont l'organisation est lente mais progressive, de telle sorte que bien souvent, avant que la plaie soit fermée, ses bords sont déjà épaissis et calleux. Dans les cas au contraire où on ne laisse pas à la nature le soin d'éliminer les matières caséeuses, mais où l'art intervient à temps, on peut obtenir des réunions aussi nettes que chez les sujets sains. Nous n'en voulons pour preuve que ces cas d'ulcérations et de fongosités tuberculeuses de la peau, où un curage énergique

[1] Coley, loc. cit.

produit une cicatrisation bien plus rapide et plus franche que dans les cas abandonnés à eux-mêmes, quoique la perte de substance soit plus étendue.

Doit-on, au reste, ranger ces cicatrices hypertrophiques parmi les chéloïdes ? Nous croyons que ce serait aller trop loin, et retomber dans l'erreur d'autrefois ; elles rentrent plutôt dans les simples cicatrices hypertrophiques (Warren, Kaposi), ne renfermant aucune trace de tissu chéloïdien.

D'un autre côté, dans les observations de véritables chéloïdes, il ne s'agit que très rarement de sujets portant les traces d'affections scrofuleuses. Parmi celles que nous avons pu rassembler, nous n'en trouvons que deux ou trois. Aussi les auteurs sont-ils revenus en grande partie de leurs opinions sur l'importance de cette diathèse. Bazin, qui classait la chéloïde dans les scrofulides malignes, a reconnu « qu'elle s'y trouvait comme isolée et hors de cadre, sans raison ni place marquée, et qu'en un mot elle obéissait à une autre impulsion, et tirait d'une autre source sa raison d'être et son activité. » Hardy n'admet pas nécessairement cette influence dans les chéloïdes spontanées, tout en l'admettant dans les tumeurs cicatricielles. Kaposi et Schwimmer n'en parlent pas, quoique ce dernier soit cependant disposé à admettre une prédisposition spéciale.

Il n'en est pas de même de l'action de la *syphilis*. Sur 69 cas où l'étiologie est indiquée d'une manière certaine, nous en avons trouvé 13, soit près du 19 % où des syphilides de la peau était le point de départ immédiat des tumeurs chéloïdiennes. Dans une autre observation, il s'agit d'un malade syphilitique, mais chez lequel les accidents spécifiques n'étaient pas directement en jeu (Longmore [1]). Dans un dernier cas où les chéloïdes sont indiquées comme spontanées, il s'agit d'une jeune fille qui avait été violée par un homme reconnu plus tard syphilitique.

Taylor [2], a vu dans le ½ % de ses cas de syphilis les ulcérations de la peau suivies de chéloïdes ; il ajoute que ce fait se présente surtout chez les sujets affaiblis.

Ici encore, la diathèse paraît agir surtout par le fait du travail inflammatoire nécessaire à la cicatrisation. Dans presque tous les cas cités, les sujets étaient atteints d'éruptions, ou

[1] Longmore, *Med. chir. Transact.*, XLVI.

[2] Taylor, *Journal of cutan. and vener. deseases* 1883. I, 10.

d'ulcères cutanés. Le développement du néoplasme avait ici quelque chose de particulier, et qui, quelques rares cas exceptés, est commun à toutes les chéloïdes syphilitiques ; ou bien, c'était *immédiatement* après la guérison complète de l'ulcère que la cicatrice commençait à grossir et à proéminer, ou bien la chéloïde se formait sans cicatrice intermédiaire, et paraissait n'être que le résultat d'un travail de cicatrisation exagérée. On a vu des cas enfin, où la papule spécifique se transformait directement en chéloïde (De Chapelle[1]). Dans les autres chéloïdes au contraire, la cicatrice est d'abord nette et normale, et ce n'est qu'au bout d'un temps plus ou moins long, que le processus pathologique apparaît et que la tumeur se développe.

Un autre caractère commun aux chéloïdes syphilitiques, c'est qu'elles ne dépassent jamais les limites de la cicatrice ou de l'ulcération. Il semblerait que l'on a plutôt affaire à une *cicatrice hypertrophique* qu'à une *chéloïde cicatricielle,* et c'est pourquoi plusieurs auteurs, Pick[2] surtout, se sont vivement élevés contre l'existence de la chéloïde syphilitique.

Pick prétend qu'il ne s'agit que de cicatrices indurées et enflammées, ou de grosses papules (Knottensyphilis), comme on a très souvent l'occasion d'en voir, et qui peuvent s'ulcérer et guérir très facilement par le traitement ordinaire. Cette idée paraît de prime abord assez plausible, mais outre que, ce que l'on reconnaît positivement comme *chéloïde syphilitique* montre certains caractères assez distinctifs, *que l'ulcération, par exemple, n'a jamais été observée dans ces cas,* des recherches histologiques publiées plus récemment, prouvent réellement l'existence du tissu chéloïdien dans l'intérieur des tumeurs examinées[3] ; il s'agit donc bien dans ces cas, de véritables chéloïdes cicatricielles ; c'est à l'avenir, et à des observations histologiques réitérées à décider si ces véritables chéloïdes syphilitiques sont aussi nombreuses que la statistique paraît l'indiquer.

Pick tombe au reste dans l'exagération, lorsqu'il nie complètement l'existence de la chéloïde cicatricielle : « J'ai vu souvent, dit-il, des cicatrices de brûlures à tous les degrés, enfler

[1] De Chapelle, *Journal de Bordeaux,* 2me série, VIII.

[2] Pick, l. c.

[3] Voir l'article « Chéloïde » des maladies de la peau de Ziemmsen, et les planches histologiques adjointes.

et proéminer, mais jamais je n'aurais eu l'idée d'appeler ces tumeurs ainsi formées, des chéloïdes. »

Discussion de notre cas.

Nous venons de voir combien est encore obscure la question de l'étiologie de la chéloïde ; sans vouloir la trancher définitivement, nous croyons que l'observation attentive des résultats microscopiques que nous avons obtenus, pourra peut-être la faire entrer dans une phase nouvelle ; nous allons donc résumer et discuter ceux-ci.

Et d'abord nous voyons que les tumeurs que nous venons d'examiner forment une chaîne continue dont la transformation successive se laisse facilement expliquer. Nous nous trouvons, en premier lieu, en présence *d'un tissu fibreux, où les cellules tiennent presque autant de place que la substance conjonctive intermédiaire.* Il contient de nombreux vaisseaux très altérés, et ses fibres, peu compactes, circonscrivent en outre une foule de cavités lymphatiques de grandes dimensions.

Cependant, comme transition aux états futurs, dans quelques faisceaux de ce tissu, les cellules et les vaisseaux sont plus rares, les fibres plus denses, le tissu plus homogène.

Ce dernier aspect se retrouve dans la tumeur intermédiaire dont nous avons donné la description.

Les capillaires sanguins, moins nombreux, y montrent toujours la même altération, mais leur calibre est plus petit, et quelques-uns paraissent affaissés. Il en est de même des cavités lymphatiques.

Enfin, dans l'état le plus avancé, nous avons un tissu fibreux pauvre en cellules, et très compact. On n'y retrouve plus d'espaces lymphatiques, les vaisseaux sanguins ne sont plus béants et ne sont reconnaissables qu'à la disposition de leurs noyaux. Le tissu s'est rétracté ; la tumeur, plus petite, a surtout diminué dans le sens de l'épaisseur.

Une autre circonstance montre encore combien, dans les chéloïdes plus jeunes, le tissu est plus lâche et plus riche en conduits de toutes sortes. Après le durcissement à l'alcool, la saillie que formait la tumeur au-dessus du niveau de la peau a disparu, tandis qu'elle est restée nettement marquée dans les chéloïdes anciennes. Toutes les ouvertures ont donc déjà dû se

rétracter, et, à l'examen microscopique, elles auront paru encore moins grandes qu'elles ne l'étaient réellement.

Nous voyons aussi que la division des chéloïdes proposée par Virchow[1], en chéloïdes sarcomateuses et chéloïdes fibromateuses, suivant leur richesse en éléments cellulaires, division reprise depuis par plusieurs auteurs, ne correspond qu'à un âge plus ou moins avancé du néoplasme.

Mais, si ces trois périodes cadrent parfaitement entre elles, il n'en est pas de même de la période initiale. Le tissu y est aussi, il est vrai, très riche en cellules, mais celles-ci ont un autre caractère. Ce sont presque toutes des corpuscules sanguins blancs. La forme de la tumeur, la topographie sont tout à fait différentes ; nous avons ici une bande étroite traversant plus ou moins perpendiculairement la peau, de l'épiderme aux couches inférieures, tandis que la chéloïde plus ancienne se localise dans le tiers supérieur de la couche réticulaire, laissant la partie inférieure de celle-ci, ainsi que la couche papillaire, complètement intactes.

Comme on le voit, la différence est frappante, et cependant, nous avons certainement devant nous, la période initiale de la chéloïde.

Le malade a été observé à l'hôpital à diverses reprises, et pendant de longs espaces de temps ; et l'on a pu constater, sur des tumeurs qui se sont formées sous les yeux des médecins, qu'elles débutaient sous forme de boutons d'acné rouges et et lisses, très hyperhémiés, et que cette inflammation initiale pouvait se traduire par la formation d'un exsudat séreux ou de pus.

Il n'y a, il est vrai, que deux où trois chéloïdes dont nous ayons pu suivre ainsi, en toute sûreté, l'évolution. Mais le malade, homme très intelligent du reste, et très affirmatif à cet égard, dit positivement que toutes ses tumeurs ont commencé de la sorte. De plus, lorsque nous avons extirpé les tumeurs, toutes avaient la même forme et le même caractère extérieurs (quoique étant de dimensions différentes) et étaient parfaitement reconnaissables pour des chéloïdes à diverses périodes de leur évolution, tandis que, d'un autre côté, l'examen histologique nous a fait voir, à un degré plus faible, il est

[1] Virchow, Krankhafte Geschwülste, II, 1864.

vrai, les altérations des capillaires qui caractérisent les états plus avancés.

Et ceci pourra jeter un nouveau jour sur l'étiologie de la chéloïde.

Les follicules pileux sont, on le sait, des portes d'entrée très favorables pour les microbes ; on a pu les y découvrir directement, et l'expérience de chaque jour, dans les salles d'autopsie, le démontre aussi.

D'un autre côté, les cellules géantes aux noyaux inégalement distribués se forment toujours autour de corps étrangers, de quelque nature qu'ils soient, et probablement à la suite d'une action chimique, encore inconnue. exercée par eux sur les tissus environnants. Cette propriété appartient, au plus haut degré, aux microbes ; les cellules géantes de la tuberculose, et la découverte du bacille de Koch en sont la meilleure preuve.

Si nous ajoutons à cela que, par l'observation clinique, nous avons constaté dans plusieurs grandes tumeurs un mode d'accroissement particulier aux maladies parasitaires de la peau, la progression périphérique, tandis que le centre rétrograde et s'atrophie, on comprendra facilement que nous ayons pu aussi penser à une pareille étiologie.

Ce serait ainsi, en admettant une infection spéciale, que nous pourrions le mieux expliquer cette circonstance assez curieuse, que ce n'est qu'après une inflammation lente et progressive, se traduisant par des boutons d'acné, que la chéloïde se développe, tandis que des affections plus aiguës, telles que les furoncles, ou les pustules de varioles, les blessures faites par des instruments tranchants n'ont donné lieu à aucune tumeur.

Ce serait aussi en admettant une infection locale, peut-être par des particules de la substance de la tumeur, que l'on comprendrait pourquoi, dans les récidives, quelques points de sutures sont devenus chéloïdiens, tandis que d'autres sont restés indemnes.

Le fait que nous avons retrouvé dans les récidives, à la limite entre la peau saine et la tumeur, les mêmes cellules géantes que nous avions déjà observées dans les toutes premières périodes, prouve en tout cas qu'il doit exister un certain rapport entre la croissance du néoplasme et ces cellules.

Nous avons donc cherché à découvrir le microbe dans ces foyers de cellules géantes, et coloré à cet effet toute une série de préparations (méthode de Gramm). Le résultat a été néga-

tif, mais un résultat négatif ne prouve rien; le champignon peut simplement être insensible aux solutions colorantes employées.

La première chose à faire serait donc de recueillir quelques gouttelettes du pus qui se trouve parfois dans les boutons du début, et d'en faire des cultures. On pourrait ainsi trancher définitivement la question.

Nous pourrions ainsi nous figurer de la façon suivante le développement de la chéloïde chez notre sujet : Un corps étranger quelconque, probablement un microbe, pénètre dans un follicule pileux et l'enflamme. Celui-ci s'entoure d'une zone d'infiltration sur tout son parcours, c'est-à-dire de l'épiderme jusque dans les couches profondes. C'est surtout la glande sébacée qui s'enflamme ; elle est détruite, on ne la retrouve plus dans les coupes microscopiques ; et plus tard, lorsque la période aiguë est passée, le processus rétrograde, *et reste localisé à la région où se trouvait la glande sébacée.*

Nous aurions ainsi un point de transition reliant la chéloïde spontanée à la chéloïde cicatricielle, la première se formant à la suite d'une solution de continuité qui échappe à l'œil, il est vrai, mais qui n'en existe pas moins dans les parties profondes. C'est aussi de cette façon que l'on pourrait expliquer les chéloïdes survenues après d'autres maladies de la peau, telles que le lichen, le psoriasis, etc.

Nous avons encore à mentionner un fait assez rare, qui n'a, il est vrai, rien à faire avec les tumeurs elles-mêmes. Dans plusieurs préparations, les poils qui se trouvaient dans la chéloïde, ou au-dessous, étaient entourés de cellules géantes. La partie supérieure du poil avait été détruite, l'extrémité du follicule bouchée, tandis que l'extrémité inférieure de celui-ci existait encore, et en maintes places formait presque un kyste recouvert encore par la couche de Malpighi, et contenant un ou plusieurs poils. Ailleurs cette enveloppe manquait et les poils étaient entourés directement de cellules géantes. On voit parfois des espaces nettement circonscrits qui ne sont remplis que de ces cellules.

La forme et la grandeur des noyaux, ainsi que leur disposition sont très variables : ils sont parfois amassés à une extrémité laissant l'autre partie des cellules complètement libre ; en d'autres places, ils forment un anneau brisé ; mais ils ne sont

jamais rangés aussi régulièrement à la périphérie que dans la tumeur récidivée ou la première période.

Selon toute probabilité ce sont des poils, en partie morts, qui par leur composition chimique, et l'irritation qu'ils exercent autour d'eux, provoquent la formation de ces cellules géantes.

VII

Conclusions.

De l'étude que nous venons de faire, nous croyons pouvoir tirer les conclusions suivantes :

1° *La chéloïde est un néoplasme appartenant au tissu fibreux;* il se distingue du fibrome surtout par des altérations vasculaires très notables, auxquelles se rattachent très probablement les premiers débuts de l'affection, et qui se poursuivent jusque dans la peau environnante. Il est, dans ses premières périodes, très riche en éléments cellulaires.

2° L'étiologie n'en est pas encore complètement élucidée ; il est possible que la cause première en soit une infection microbienne.

VIII

Traitement.

Le traitement de la chéloïde sera *médical* ou *chirurgical.*

Le traitement médical n'a pour ainsi dire aucune chance de succès au point de vue curatif, mais peut avoir un effet heureux contre le symptôme qui gêne le plus le malade, *la douleur.*

Il consiste dans des applications *froides* ou *narcotiques* (chloroforme, huile de jusquiame, pommade à l'extrait d'opium), ou dans des cataplasmes émollients. Au besoin, une injection de morphine.

Hebra conseille l'emplâtre suivant :

Empl. de Vigo,
« de Mélilot, aa. 15.

Étendez sur un linge, et saupoudrez de poudre d'opium.

Comme traitement médical curatif, on a employé des frictions à l'onguent mercuriel, à la pommade à l'iodure de potassium. Firmin conseille les badigeonnages énergiques de teinture d'iode, en même temps que l'iodure à l'intérieur.

Enfin, dans les chéloïdes non douloureuses, la compression méthodique et continue paraît avoir eu quelques bons effets. Elle pourra aider favorablement au traitement chirurgical, et empêcher les récidives (Delpech [1]). Elle se fait au moyen d'un pansement ouaté, ou, si celui-ci n'est pas supporté, de rondelles d'amadou superposées, qui permettent une compression douce et uniforme.

Les résultats des traitements opératoires employés jusqu'ici ne sont pas non plus très brillants, et bien que l'on ait enregistré quelques succès, par une cautérisation énergique et répétée, (Schwimmer [2], Pick, Pfiffard [3]), par l'excision très étendue au bistouri (Michon, Warren) ou au thermocautère (Verneuil), il y a trop de probabilités de récidive pour que l'on puisse conseiller l'extirpation d'une chéloïde qui ne gêne pas trop le malade, surtout si l'on tient compte du fait que les récidives sont plus étendues et plus proéminentes que la tumeur primitive, et qu'elles peuvent être très douloureuses.

Vidal [4] préconise vivement les scarifications tout autour de la tumeur ; dans deux cas où il avait employé ce moyen pour combattre la douleur (section des terminaisons nerveuses), il a vu le néoplasme diminuer très rapidement.

[1] Delpech, De la chéloïde et de son traitement. *Thèse de Paris*, 1881.
[2] Schwimmer, *Viertjahrschrift für Dermatologie*, IV, 1880.
[3] Pfiffard, *Archiv of Dermat.*, 1880, VI.
[4] Vidal, *Revue de chirurgie*, 1881.

Plusieurs observations ont été citées dans ces derniers temps sur l'action désagrégeante de l'*électrolyse* sur les tissus néoplasiques. Il serait intéressant d'appliquer ce mode de traitement à la chéloïde, et d'en contrôler les effets sur une affection aussi rebelle. M. le Dr Mercanton allait commencer une série d'expériences à ce sujet, lorsque le malade s'est décidé à quitter l'hôpital.

EXPLICATION DE LA PLANCHE II

Fig. 1. Tumeur au début ($^{35}/_{1}$).

a) Épiderme presque complètement disparu au-dessus de *f*) foyer inflammatoire; *b*) follicule pileux; *b'*) le même en coupe transverse; *c*) cellule géante; *d*) traînées cellulaires; *e*) faisceau fibreux circonscrivant le foyer d'un côté.

Fig. 2. Tumeur de mouvelle formation ($^{6}/_{1}$).

a) Épiderme; *b*) derme (les lignes plus sombres indiquent les traînées cellulaires au centre desquelles se voient parfois des vaisseaux); *c*) couches inférieures du derme; *d*) conduits des glandes sudoripares; *d'*) les mêmes en coupe transverse; *e*) tumeur.

Fig. 3. Tumeur de nouvelle formation ($^{660}/_{1}$).

a) Tissu très riche en cellules; *b*) vaisseaux.

Planche I.

Fig. 1 : $\frac{35}{1}$

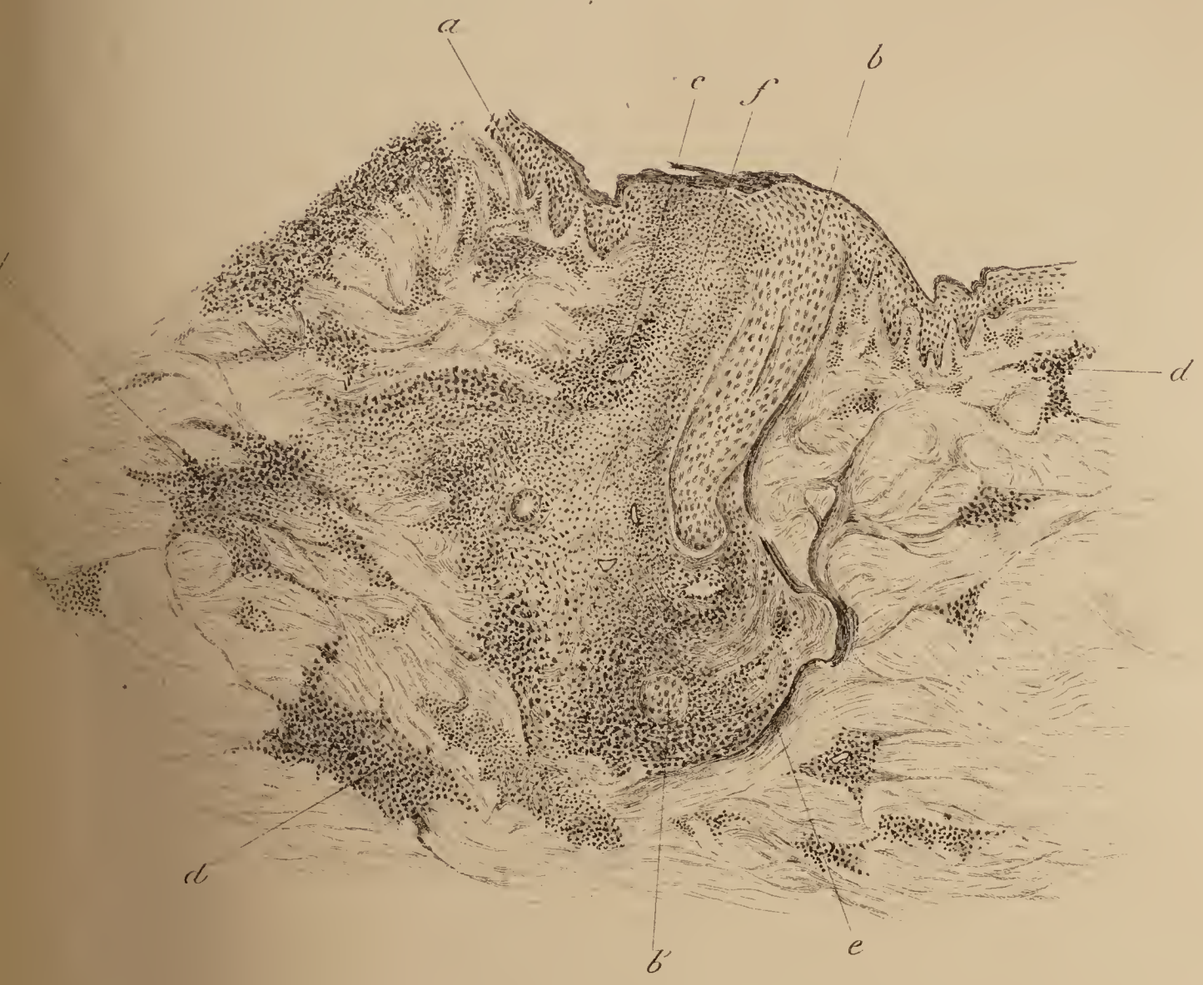

Fig. 2 : $\frac{6}{1}$

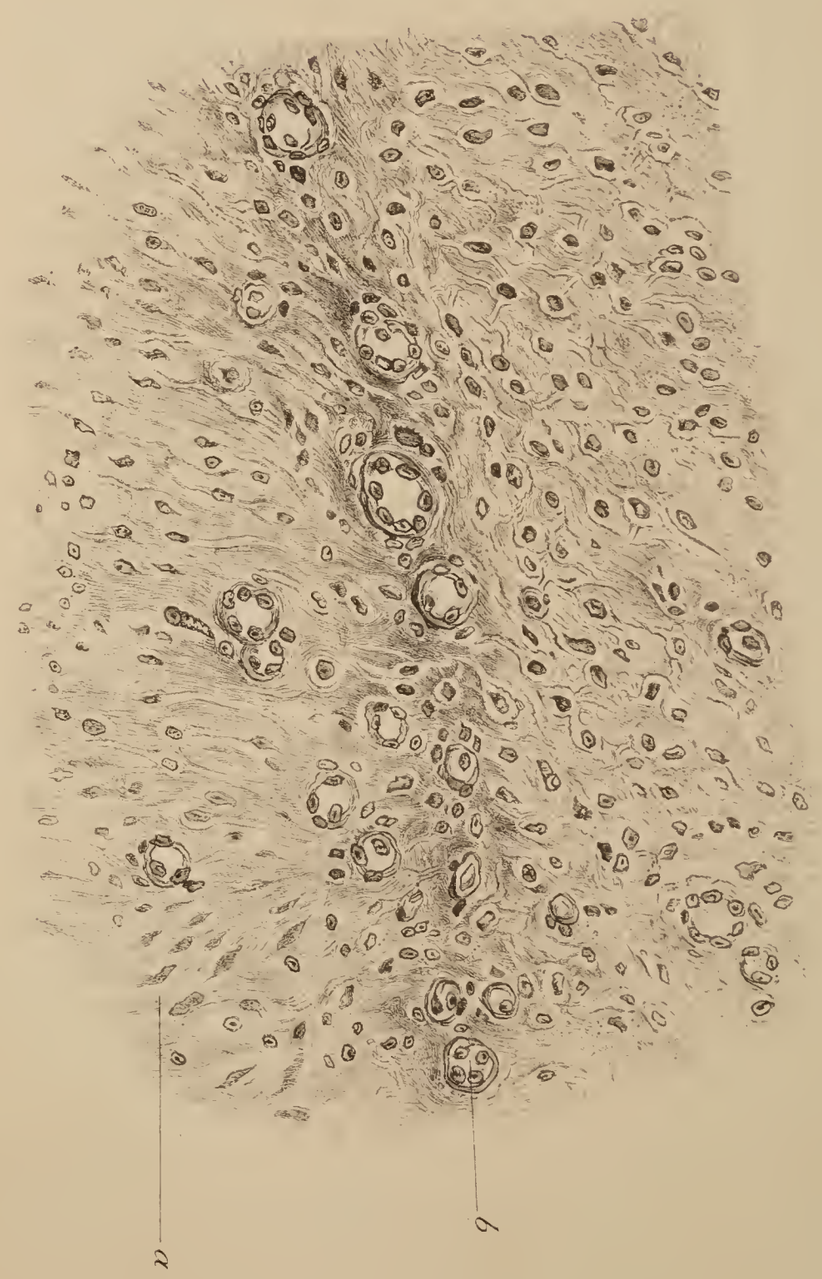

Fig. 3 : $\frac{660}{1}$

Lith. Brunn-Knecht, Genève